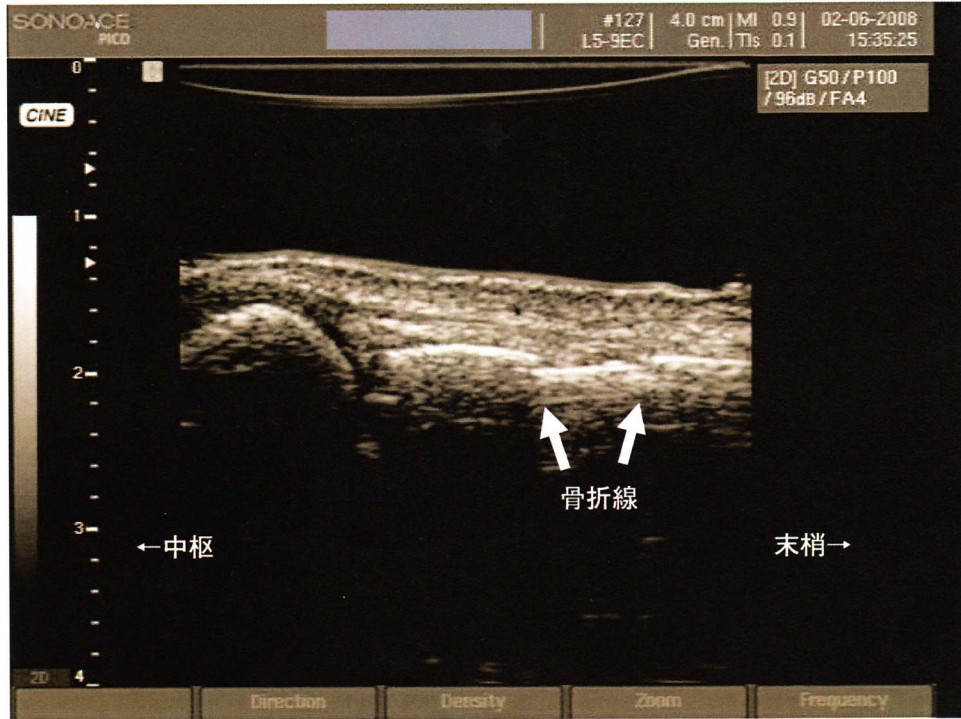


超音波診断装置による症例画像 その1

○ 症例画像 左手 基節骨骨折



左手第2指基節骨背側からの画像

○ 症例画像 橈骨下端骨折（若木骨折）

